

## **Presentation of intracranial arachnoid cysts in children: correlation between localization and clinical symptoms.**

Mazurkiewicz-Beldzinska M, Dilling-Ostrowska E.

Department of Developmental Neurology, Medical University of Gdansk, Poland.

<http://www.medscimonit.com/medscimonit/modules.php?name=GetPDF&pg=2&idm=2400>

## **ПРОЯВЛЕНИЯ ИНТРАКРАНИАЛЬНЫХ АРАХНОИДАЛЬНЫХ КИСТ У ДЕТЕЙ: КОРЕЛЛЯЦИЯ МЕЖДУ ЛОКАЛИЗАЦИЕЙ И КЛИНИЧЕСКИМИ СИМПТОМАМИ**

### **РЕЗЮМЕ**

#### **Введение:**

Представленное исследование было выполнено, чтобы определить наиболее обычные неврологические признаки арахноидальных кист (АК) в педиатрической популяции и оценить, имеется ли корреляция между локализацией кисты и клиническими характеристиками.

#### **Материал/Методы:**

Были изучены 45 пациентов с АС, в возрасте от 2 до 17 лет, которые последовательно наблюдались в Отделении Неврологии развития в Медицинском Университете Гданьска с 1990 по 2001 год.

#### **Результаты:**

Мы нашли, что АК значительно чаще встречаются в височных областях и были связаны с эпилепсией в 31% случаев. Основной жалобой пациентов, однако, была головная боль (69% случаев). В 6 случаях АК потребовали хирургического лечения из-за интракраниальной гипертензии. АК, сопровождавшиеся эпилепсией, существенно чаще встречались в левой височной области (92% случаев).

#### **Выводы:**

Наши находки предполагают важную роль височной доли в генерировании эпилептической активности; однако, ассоциация с левым мозговым полушарием остается неясной. Хотя АК, ограниченные средней черепной ямкой очень часто бессимптомны, по нашему мнению во многих случаях они могут быть причиной и иметь отношение к эпилепсии и головными болям в детстве и юности. По этой причине МРТ исследования необходимы у любого ребенка с эпилепсией и головными болями неясной этиологии.

### **ВВЕДЕНИЕ**

Арахноидальные кисты (АК) - наиболее обычные интракраниальные кисты. Они состоят из жидкостных формирований, окруженных арахноидальным листком, но их патофизиология остается неясной. Врожденные кисты, также называемые 'истинными' арахноидальными кистами, происходят наиболее часто [1]. Они отличаются от вторичных (приобретенных) кист структурой стенок, которые содержат арахноидальные клетки, связанные с неизменной арахноидальной оболочкой. Во вторичных кистах, которые главным образом возникают после воспаления или травмы мозга, скопления спинномозговой жидкости окружены арахноидальным рубцом [2,3]. Арахноидальные кисты обычно возникают в пределах богатых арахноидальными оболочками ликворных цистерн и расширяют их. Таким образом силвиевы щели, супраселлярная, четверохолмная цистерны, мостомозжечковый угол и задние субтенториальные срединные цистерны - наиболее обычные локализации для АК [4].

Арахноидальные кисты обычно возникают спорадически. Неврологические признаки и симптомы отражают их анатомическое расположение и их воздействие на ликвороток. Будучи маленькими, арахноидальные кисты обычно бессимптомны, но большие супратенториальные, супраселлярные кисты и кисты задней ямки могут вызывать гидроцефалию. Большие кисты средней черепной ямки могут быть связаны с припадками, головными болями, или, редко, гемипарезом [5]. Сообщались другие признаки, типа краниомегалии, задержки развития, зрительных нарушений и гипоталамической гипофизарной дисфункции [6,7]. Гидроцефалия, как оценивают, присутствует у 30-60% пациентов с АК [1]. Диагноз АК стал более легким и более частым при распространенном использовании КТ и МРТ сканирования [8]. АК выглядят на КТ и МРТ как резко отграниченные, гомогенные, унилокулярные массы с сигналом, идентичным ликвору и на КТ и на МРТ. [1].

Данное исследование было выполнено, чтобы определить наиболее обычные неврологические признаки АК в детской популяции и оценить, если есть корреляция между локализацией кисты и клиническими характеристиками.

## МАТЕРИАЛ И МЕТОДЫ

Наше исследование включило 45 пациентов в возрасте от 2 до 17 лет с арахноидальными кистами, средний возраст 12.6 лет, 31 мальчик и 14 девочек. Эти пациенты последовательно наблюдались в Отделении Неврологии развития в Медицинском Университете Гданьска в течение 11-летнего периода.

КТ или МРТ сканирования были выполнены всем пациентам, также как EEG исследования. Детальная история была получена от пациентов и/или их самых близких родственников. Был выполнен статистический анализ распределения АК и клинических признаков, чтобы оценить корреляцию между локализацией кисты и ее клинической картиной, используя анализ Fischer.

## РЕЗУЛЬТАТЫ

В исследовании отмечено значительно больше мальчиков, чем девочек (31м/14д). Не было никакого различия между полами. Кисты встречались значительно чаще в височной области: 82% пациентов имели кисты этой локализации. Из 37 височных кист, 23 были расположены на левой стороне и 14 на правой стороне (отношение 1.6:1). Основными жалобами пациентов были головная боль (31 пациент) и эпилепсия (14 пациентов). 6 пациентов представили симптомы интракраниальной гипертензии (двое с кистой задней ямки, один с кистой лобной и трое с височной локализацией) (Рис.

<b>Возраст пациентов</b>	<b>2-17 лет (средний 12,6)</b>
<b>Пол</b>	<b>Мальчики - 31 Девочки - 14</b>
<b>Локализация АК</b>	<b>Височная область - 37 (27-слева, 14 - справа) Лобная область - 6 Область задней черепной ямки - 2</b>
<b>Основные жалобы</b>	<b>Головная боль - 34 Эпилепсия - 14</b>
<b>Тип неврологического дефицита</b>	<b>Нет - 33 Пирамидные симптомы - 6 Синдром мостомозжечкового угла - 2 Интракраниальная гипертензия - 6</b>

		<b>Н+</b>	<b>Е+</b>
<b>Средний возраст пациентов</b>		<b>13,5</b>	<b>6,4</b>
<b>Пол пациентов</b>	<b>Девочки Мальчики</b>	<b>8/14 15/31</b>	<b>6/14 16/31</b>
<b>Локализация АК</b>	<b>Височная слева Височная справа Лобная Задняя черепная ямка</b>	<b>10/31 13/31 6/31 2/31</b>	<b>13/14 1/14 0/14 0/14</b>
<b>ЭЭГ патология</b>	<b>Пароксизмальная активность Фокальная Генерализованная Непароксизмальная активность Фокальная Генерализованная</b>	<b>3/31 0/31 20/31 8/31</b>	<b>10/14 0/14 2/14 2/14</b>
<b>Присутствие неврологических симптомов</b>		<b>10/31</b>	<b>2/14</b>
<b>Хирургическое лечение</b>		<b>6/31</b>	<b>0/14</b>
<b>Пре/перинатальная патология</b>		<b>20/31</b>	<b>14/14</b>

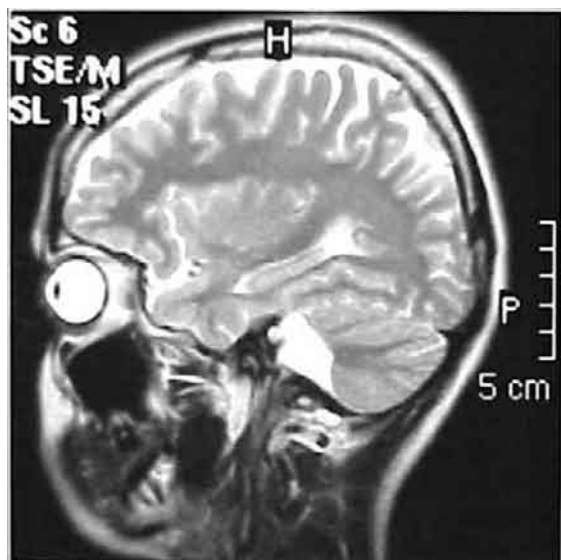


Рисунок 1. МР изображение кисты ЗЧЯ у 13-летней девочки с головной болью

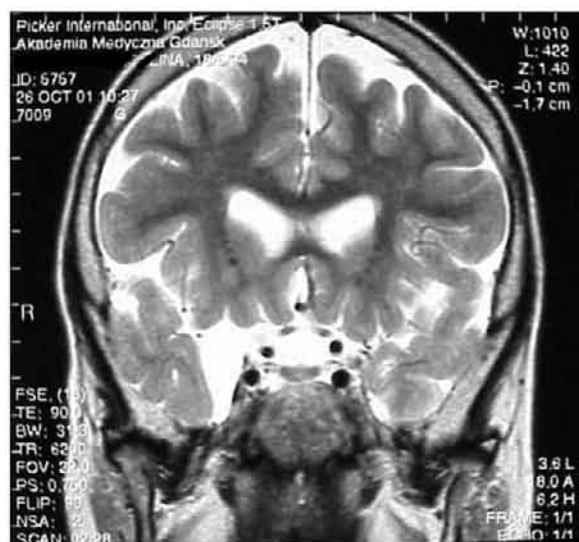

Рисунок 2. МР изображение кисты правой височной доли у 7-летней девочки с эпилепсией

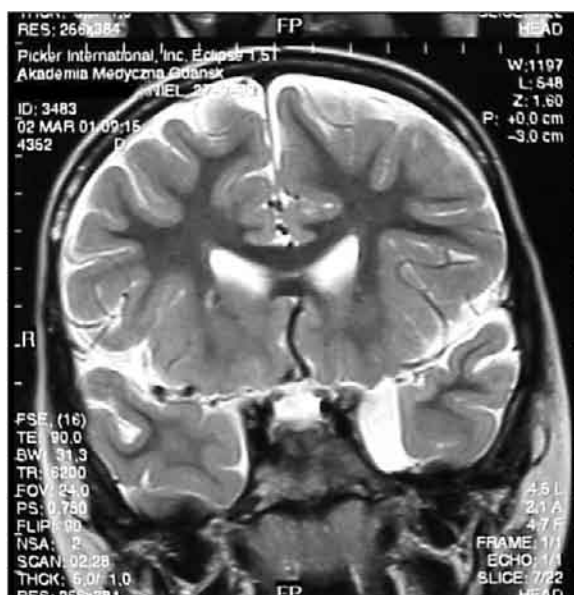


Рисунок 3. Киста левой височной доли у 5-летнего мальчика с эпилепсией

1-3). Характеристики пациентов и основные неврологические симптомы показаны в таблице 1.

Анализ двух групп - одной с головной болью, как основной жалобой (Н+), а второй с эпилепсией (Е+) - показал существенное превосходство левосторонних височных кист. Не было никакого существенного превосходства АК любой локализации в группе головной боли. Присутствие левосторонней височной кисты более часто связывалось с судорожной фокальной EEG активностью чем у других. У всех пациентов с эпилепсией была пре- или перинатальная патология (Н+ :Е+ - 1:1.6). Различия между группами с головной болью (Н+) или эпилепсией (Е+) показаны в таблице II. Эпилептические пароксизмы, связанные с АК были главным образом парциальные, развиваясь до вторично генерализованных (8 случаев) и комплексных парциальных припадков (5 случаев). Лечение эпилепсии включало carbamazepine (6), oxcarbazepine (6) и вальпроевую кислоту (2). Отмечено 8 пациентов без приступов, в то время как остальные (4 случая) имели сокращение частоты пароксизмов больше чем на 50%.

6 пациентов с интракраниальной гипертензией оперированы при помощи фенестрации (4 случая) и кистоперитонеального шунтирования (2 случая). Результаты хирургического лечения были хорошими во всех случаях: связанная гидроцефалия разрешилась при декомпрессии кисты. Рисунки 1 и 2 показывают типичную левостороннюю височную АК и объемную кисту правой височной доли.

## ОБСУЖДЕНИЕ

АК гораздо чаще встречаются в средней черепной ямке, что согласно одной теории может быть объяснено менингеальной мальформацией: арахноидальные оболочки височных и лобных долей не в состоянии слиться, когда в ранней эмбриональной жизни формируется сильвиева щель, таким образом создается изолированное жидкостьсодержащее пространство, полностью окруженное арахноидальными мембранами [1,9]. Большинство кист средней черепной ямки (приблизительно 50%) как сообщают, имеют умеренные размеры [9,10], они занимают переднюю и среднюю части височной ямки и часто смещают полюс височной доли кзади, вверх и медиально. 30% кист средней черепной ямки большие, занимают почти всю височную ямку, иногда простираясь в лобную область и на конвекситальную поверхность [1,11].

Кисты задней ямки обычно большие во время выявления, так что важно дифференцировать их от кист комплекса Dandy-Walker. Радиологически их отличают, определяя, находится ли киста в четвертом желудочке (синдром Dandy-Walker), находится в связи с четвертым желудочком (комплекс Dandy-Walker, но не истинная мальформация Dandy-Walker), или она изолирована от окружающих субарахноидальных пространств [11]. С момента выявления, однако, значительное большинство кист остается постоянным в размере и только большие кисты имеют тенденцию расширяться, было предложено, что только те кисты, которые выглядят как объемные повреждения, требуют хирургического удаления [3,7].

Большинство наших пациентов представлялись с головной болью, главным образом типа напряжения. Только у 6 пациентов были головные боли, вызванные увеличенным интракраниальным давлением. Мы нашли, что АК были связаны с эпилепсией в 31% случаев, и в 92% из них киста была ограничена левой височной областью. Возможно, что кисты в этой области ассоциируются с функциональными последствиями повреждений височных структур, например гиппокампа или миндалевидного ядра, и поэтому более часто связаны с эпилепсией. Однако причины для сильного левостороннего преобладания остаются неясными. Gandy и Heier [4] утверждали, что удаление кисты не улучшает контроль над припадками. Напротив, Sato [7] показывал, что удаление кисты связано с полным или улучшенным контролем над пароксизмами. Эпилепсия на нашем материале главным образом хорошо контролировалась противосудорожными препаратами, так что мы не считали, что они являются основанием для хирургического вмешательства. Более частое использование нейровизуализации может показывать АК случайно [12]; по нашему мнению, однако, детальные МРТ исследования необходимы у пациентов с эпилепсией и постоянными головными болями без известной этиологии. Дальнейшие исследования могут разъяснить возможность функциональной и структурной ассоциации между АК (особенно в височной области) и эпилепсией.

## ВЫВОДЫ

Наши результаты предполагают, что роль височной доли в генерировании эпилептической активности важна; однако, ассоциация с левой стороной остается неясной. Хотя АК, ограниченные в средней черепной ямке очень часто бессимптомны, по нашему мнению во многих случаях они могут быть причиной и иметь отношение к эпилепсии и головным болям в детстве и юности. По этой причине МРТ исследования необходимы у любого ребенка с эпилепсией и головными болями по неочевидной причине.

## ЛИТЕРАТУРА

1. Aicardi J: Diseases of the Nervous System in Childhood. Mac Keith Press, 1998
2. Harsh GR, Radvards MSB, Wilson CB: Intracranial arachnoid cysts in children. J Neurosurg, 1986; 64: 835-842
3. Naidich TP, McLone DG, Radkowski MA: Intracranial arachnoid cysts. Pediatr Neurosci, 1985; 12: 112-122
4. Gandy SE, Heier LA: Clinical and magnetic resonance features of primary intracranial arachnoid cysts. Ann Neurol, 1987; 21: 342-348
5. van der Meche FGA, Braakman R: Arachnoid cysts in the middle cranial fossa: cause and treatment of progressive and non-progressive symptoms. J Neurol Neurosurg Ps, 1983; 46: 1102-1107
6. Martinez-Lage JF, Casas C, Fernandez MA et al: Macrocephaly, dystonia and bilateral temporal arachnoid cysts: glutaric aciduria type I. Child's Nerv Syst, 1994; 10: 198-203
7. Sato KI et al: Middle fossa arachnoid cysts: Clinical, neuroradiological and surgical features. Child's Brain, 1983; 10: 301-316
8. Wester K: Peculiarities of intracranial arachnoid cysts: location, sidedness and sex distribution in 126 consecutive patients. Neurosurgery, 1999; 45(4): 775-779
9. Robertson SJ, Wolper SM, Runge VM: MR imaging of middle cranial fossa arachnoid cysts: temporal lobe agenesis syndrome revisited. Am J Neuroradiol, 1989; 10: 1007-1010
10. Hanieh A, Simpson DA, Worth JB: Arachnoid cysts: a criteria survey of 41 cases. Child's Nerv Syst, 1988; 4: 92-96
11. Daneyemez M, Gezen F, Akboru M et al: Presentation and management of supratentorial and infratentorial arachnoid cysts. Review of 25 cases. J Neurosurg Sci, 1999; 43(2): 115-210
12. Lewis, DW, Dorbad D: The utility of neuroimaging in the evaluation of children with migraine and chronic daily headache who have normal neurological examination. Headache, 2000; 40(8): 629-632